

На правах рукописи

**ЩУКИНА ИРИНА ЮРЬЕВНА**

**СОВЕРШЕНСТВОВАНИЕ ОРТОДОНТИЧЕСКОГО ЛЕЧЕНИЯ ПАЦИЕНТОВ  
С РЕТЕНЦИЕЙ ПОСТОЯННЫХ ЗУБОВ**

**3.1.7. Стоматология**

**Автореферат диссертации на соискание ученой степени  
кандидата медицинских наук**

**Самара – 2026**

**Работа выполнена** в федеральном государственном бюджетном образовательном учреждении высшего образования «Самарский государственный медицинский университет» Министерства здравоохранения Российской Федерации

**Научный руководитель:**

доктор медицинских наук, доцент

**Попов Николай Владимирович**

**Официальные оппоненты:**

**Арсенина Ольга Ивановна** – доктор медицинских наук, профессор, начальник отдела ортодонтии, главный научный сотрудник федерального государственного бюджетного учреждения национального медицинского исследовательского центра «Центральный научно-исследовательский институт стоматологии и челюстно-лицевой хирургии» Министерства здравоохранения Российской Федерации.

**Слабковская Анна Борисовна** – доктор медицинских наук, профессор, заведующая кафедрой ортодонтии федерального государственного бюджетного учреждения «Российский университет медицины» Министерства здравоохранения Российской Федерации.

**Ведущая организация:** федеральное государственное бюджетное образовательное учреждение высшего образования «Смоленский государственный медицинский университет» Министерства здравоохранения Российской Федерации, г. Смоленск.

Защита диссертации состоится «\_» \_\_\_\_\_ 2026 г. в \_\_\_\_ часов на заседании диссертационного совета 21.2.061.02 при федеральном государственном бюджетном образовательном учреждении высшего образования «Самарский государственный медицинский университет» Министерства здравоохранения Российской Федерации (443079, г. Самара, пр. К. Маркса, 165 Б).

С диссертацией можно ознакомиться в библиотеке (443001, г. Самара, ул. Арцыбушевская, 171) и на сайте (<http://www.samsmu.ru/scientists/science/referats/>) федерального государственного бюджетного образовательного учреждения высшего образования «Самарский государственный медицинский университет» Министерства здравоохранения Российской Федерации.

Автореферат разослан «\_» \_\_\_\_\_ 2026 г.

**Ученый секретарь диссертационного совета**

доктор медицинских наук, профессор

**Степанов Григорий Викторович**

## ОБЩАЯ ХАРАКТЕРИСТИКА РАБОТЫ

**Актуальность темы исследования.** Проблема ретенции постоянных зубов относится к числу наиболее часто встречающихся аномалий в ортодонтической практике. По мнению экспертов, ретенция зубов представляет собой сложное многофакторное явление, обусловленное взаимодействием местных и системных причин. Среди основных этиологических факторов выделяют аномальное положение ретенированных зубов в кости челюсти, нарушение их формы и размеров, наличие сверхкомплектных зубов или других препятствий на пути прорезывания комплектного зуба, дефицит места в зубной дуге, преждевременное удаление молочных зубов с частичным или полным закрытием постэкстракционного пространства [Слабковская А.Б. с соавт., 2021; Шкарин В.В. с соавт., 2023; Постников М.А., 2025].

Эпидемиологическая картина патологии остается неоднозначной. Современные клинические данные указывают на тенденцию к ежегодному увеличению числа пациентов с проблемами ретенции отдельных зубов, что может свидетельствовать о формировании признака редукции зубочелюстной системы у современного человека. При этом анализ статистики показывает значительную вариабельность показателей распространенности ретенции премоляров верхней челюсти, что затрудняет понимание истинной частоты аномалии и подчеркивает необходимость дополнительных исследований для уточнения ее эпидемиологии [Арсенина О.И. с соавт., 2022; Шкарин В.В. с соавт., 2022; Peralta Mamani M. et al., 2024].

Существенный дефицит научных исследований в области лечения ретенции премоляров верхней челюсти создает трудности для разработки эффективных клинических рекомендаций и стандартизированных протоколов. Проблема диагностики и лечения остается актуальной для практикующих ортодонтотв: лечение обычно включает создание места в зубном ряду и хирургическое вмешательство с последующим ортодонтическим перемещением ретенированного зуба, но такие процедуры часто сопровождаются травматичностью, резорбцией корней и рецессией десны, что подчеркивает необходимость разработки новых методов лечения [Zachara A.M. et al., 2024].

Таким образом, ретенция зубов, в частности премоляров верхней челюсти, представляет собой значимую проблему в ортодонтии. Рост распространенности данной аномалии на фоне отсутствия единых эпидемиологических данных и

вариабельности статистических показателей указывает на необходимость анализа ее причин и частоты. Существующие методы диагностики и лечения, несмотря на их применение, не лишены недостатков и требуют усовершенствования, что подчеркивает актуальность проведения исследований, направленных на разработку новых алгоритмов диагностики и комплексного лечения пациентов с ретенцией премоляров верхней челюсти.

### **Степень разработанности темы исследования**

Анализ отечественных и зарубежных исследований демонстрирует тенденцию к росту распространенности ретенции премоляров верхней челюсти. При этом наблюдается явный дефицит научных работ, посвященных диагностике ретенции в боковом отделе, а также изучению пространственных характеристик ретенированных премоляров – в том числе их угловых параметров и глубины залегания в костной ткани.

Тем не менее, вероятность возникновения осложнений и длительные сроки лечения при использовании стандартных методов диагностики, а также отсутствие единого подхода к комплексному лечению, подчеркивают необходимость разработки усовершенствованных методов, основанных на современных цифровых технологиях, что и определило цель и задачи проведенного исследования.

### **Цель исследования:**

Оптимизация цифровых методов диагностики и ортодонтического лечения пациентов с ретенцией премоляров верхней челюсти.

### **Задачи исследования**

1. Определить частоту встречаемости ретенции зубов на верхней челюсти в структуре пациентов, получавших ортодонтическое лечение с 2020 по 2025 годы на кафедре стоматологии детского возраста и ортодонтии ФГБОУ ВО СамГМУ Минздрава России.
2. Провести оценку биометрических показателей зубочелюстной системы у пациентов с ретенцией премоляров верхней челюсти и определить симптомокомплекс морфо-топографических нарушений характерных для данной аномалии.
3. Разработать метод диагностики ретенции премоляров верхней челюсти используя цифровые данные конусно-лучевой компьютерной томографии.

4. Разработать и внедрить способ хирургического доступа к ретенированным зубам с использованием цифровых технологий для лечения пациентов с ретенцией премоляров верхней челюсти.

5. Усовершенствовать и внедрить ортодонтический аппарат для дистализации моляров и перемещения ретенированного зуба.

6. Провести сравнительную оценку эффективности усовершенствованных этапов ортодонтического лечения пациентов с ретенцией премоляров с общеизвестными способами на основании специальных методов исследования.

### **Научная новизна исследования**

1. Впервые представлены результаты исследования распространенности ретенции зубов верхней челюсти среди ортодонтических пациентов, обследованных на клинических базах кафедры стоматологии детского возраста и ортодонтии ФГБОУ ВО «Самарский государственный медицинский университет» Минздрава России в период с 2020 по 2025 год.

2. Дана оценка биометрических показателей зубочелюстной системы и определён симптомокомплекс морфо-топографических нарушений, характерных для ретенции премоляров верхней челюсти.

3. Предложен способ диагностики ретенции боковой группы зубов верхней челюсти по данным конусно-лучевой компьютерной томографии.

4. Доказана эффективность нового метода создания хирургического доступа к ретенированным зубам (патент РФ №2742448 «Способ хирургического доступа к ретенированным зубам»), при проведении хирургического этапа ортодонтического лечения пациентов с ретенцией премоляра верхней челюсти.

5. Разработан и внедрен ортодонтический аппарат для дистализации моляров и одномоментного вертикального перемещения ретенированного зуба (патент РФ № 224253 «Ортодонтический аппарат для дистализации моляров и перемещения ретенированного зуба).

6. Получены новые данные о морфофункциональном состоянии зубочелюстной системы у пациентов с ретенцией премоляра верхней челюсти, на основе которых проведена сравнительная оценка результатов основных и дополнительных методов обследования до и после проведенного ортодонтического лечения.

### **Теоретическая и практическая значимость работы**

Получены новые данные о распространенности ретенции зубов верхней челюсти среди ортодонтических пациентов, обследованных на клинических базах кафедры стоматологии детского возраста и ортодонтии ФГБОУ ВО «Самарский государственный медицинский университет» Минздрава России в период с 2020 по 2025 год.

Предложена методика диагностики ретенции боковой группы зубов верхней челюсти с использованием конусно-лучевой компьютерной томографии челюстей, что позволяет получить цифровые данные о пространственном расположении ретенированных премоляров верхней челюсти, показателях глубины залегания и угловых параметров положения премоляров в костной ткани.

Усовершенствованный и внедренный способ создания хирургического доступа позволяет увеличить точность манипуляций для обнажения коронки ретенированного премоляра верхней челюсти и снизить уровень осложнений на операционном и постоперационном этапе ортодонтического лечения.

Разработанный и внедренный новый ортодонтический аппарат для дистализации верхнего зубного ряда и перемещения ретенированного премоляра верхней челюсти, позволяет одновременно формировать пространство и создавать оптимальный вектор силы для вертикального перемещения ретенированного премоляра верхней челюсти.

### **Методология и методы исследования**

Методология диссертационного исследования базируется на системном подходе. В рамках данного исследования было проведено изучение отечественной, так и зарубежной литературы, касающейся диагностики и лечения пациентов с ретенцией постоянных зубов. Оценена актуальность и степень разработанности темы, сформулированы основные цели и задачи исследования, разработан план реализации всех этапов исследования в соответствии с поставленной целью. В ходе диссертационной работы были определены объекты исследования и методы, составлен комплекс современных методов исследования пациентов с ретенцией премоляров верхней челюсти.

Объектами исследования выступили 100 пациентов с ретенцией премоляра верхней челюсти, которые методом рандомизации были разделены на основную

группу и группу сравнения. Для проведения исследования использовались следующие методы: клиническое обследование пациентов, биометрический анализ гипсовых моделей и 3D-моделей верхней челюсти, конусно-лучевая компьютерная томография верхней челюсти, проведена статистическая обработка полученных данных.

### **Основные положения, выносимые на защиту**

1. Способ диагностики ретенции боковой группы зубов верхней челюсти по данным конусно-лучевой компьютерной томографии, позволяющий определить пространственное расположение ретенированных премоляров, включая анализ показателей глубины залегания и угловых характеристик их положения в костной ткани.

2. Новый способ создания хирургического доступа к ретенированному зубу верхней челюсти, позволяющий повысить точность хирургических манипуляций при обнажении коронки ретенированного зуба и одновременно снизить вероятность осложнений в рамках комплексного лечения пациентов с ретенцией премоляра верхней челюсти. (патент РФ №2742448 «Способ хирургического доступа к ретенированным зубам»).

3. Усовершенствованный ортодонтический аппарат, позволяющий одновременно формировать пространство и создавать оптимальный вектор силы для вертикального перемещения ретенированного премоляра (патент РФ № 224253 «Ортодонтический аппарат для дистализации моляров и перемещения ретенированного зуба»).

4. Сравнительный анализ данных показал, что применение разработанных усовершенствованных этапов ортодонтического лечения обеспечило статистически значимое улучшение результатов и сокращение числа осложнений у пациентов с ретенцией премоляров верхней челюсти по сравнению с традиционной схемой лечения, что позволило достичь более высоких клинических результатов у пациентов с ретенцией премоляров верхней челюсти по сравнению с традиционным лечением.

### **Степень достоверности исследования**

Достоверность полученных результатов подтверждается достаточным объёмом выборки и рандомизированным распределением участников исследования между основной и контрольной группами. Данные, полученные с применением современных

методов диагностики, были проанализированы и статистически обработаны в соответствии с принципами доказательной медицины.

### **Апробация результатов**

Основные результаты проведённых исследований были представлены и обсуждены на следующих значимых научных мероприятиях: Стоматологический научно-образовательный медицинский кластер Минздрава России (Самара, 2021); Всероссийский форум с международным участием «Стоматология XXI века» (Самара, 2021–2025); Всероссийская научно-практическая конференция с международным участием «Аспирантские чтения: Молодые учёные — медицине» (Самара, 2022–2023).

Апробация диссертации проведена на заседании кафедры стоматологии детского возраста и ортодонтии (протокол №8 от 15.06.2025 г.), на совместном заседании кафедр терапевтической, ортопедической стоматологии, стоматологии детского возраста и ортодонтии, челюстно-лицевой хирургии и стоматологии, стоматологии ИПО ФГБОУ ВО СамГМУ Минздрава России (протокол № 3 от 19 июня 2025 г).

### **Личный вклад автора**

В ходе подготовки исследования автором был проведен аналитический обзор отечественных и зарубежных источников по теме исследования, что позволило сформулировать цель и задачи диссертационного исследования. В процессе работы разработан структурированный дизайн исследования, определены концептуальные основы, и подобраны соответствующие методы обследования пациентов с ретенцией премоляров верхней челюсти. Автором самостоятельно проведён анализ архивных материалов пациентов, обращавшихся за ортодонтической помощью в период с 2020 по 2025 год. Из их числа методом рандомизации были отобраны 100 пациентов и распределены в основную группу и группу сравнения с диагнозом ретенции премоляра верхней челюсти. В рамках исследования было обследовано 100 пациентов, проведен анализ результатов применения современных методов диагностики и реализовано комплексное лечение, включающее как хирургические, так и ортодонтические этапы. По результатам работы в соавторстве были подготовлены и опубликованы научные статьи, предложен метод диагностики ретенции боковой группы зубов, а также усовершенствованы этапы лечения

пациентов с ретенцией премоляров, которые успешно внедрены в клиническую практику. На разработанные методы были получены патенты Российской Федерации. Все полученные в ходе исследования данные были подвергнуты статистической обработке, выполненной лично автором, на основе которой сформулированы обобщающие выводы и разработаны практические рекомендации.

### **Внедрение результатов исследования**

Результаты исследования были внедрены в учебный процесс занятий для студентов и ординаторов кафедры стоматологии детского возраста и ортодонтии ФГБОУ ВО СамГМУ Минздрава России, в лечебный процесс ГБУЗ СО «ССП №6», г. о. Самара, ООО «А.С. Денталия» г. о. Самара, ООО «СК СПЕКТР» г. о. Самара, ООО «Дент-Арт».

### **Связь исследования с проблемными планами**

Диссертационное исследование соответствует паспорту научной специальности 3.1.7. Стоматология. Работа выполнена в рамках комплексной научной темы ФГБОУ ВО СамГМУ Минздрава России «Этиология, патогенез, эпидемиология, особенности клинического течения стоматологических заболеваний. Профилактика, диагностика, разработка методов лечения и реабилитации». Номер государственной регистрации темы № 121051700039–5 от 14.05.2021.

### **Публикации**

По теме диссертационной работы опубликовано 5 научных работ, из них 3 в изданиях, рекомендованных ВАК при Минобрнауки России, в том числе 1 статья в журнале, включенном в международные базы данных. Получены 1 патент Российской Федерации на изобретение и 1 патент Российской Федерации на полезную модель.

### **Структура и объем диссертации**

Диссертационное исследование изложено на 144 страницах, и включает в себя введение, основную часть, три главы, заключение и список литературы. В работе представлено 28 рисунков и 27 таблиц. Список литературы насчитывает 212 источников, в том числе 75 работ отечественных авторов и 137 – зарубежных.

## **СОДЕРЖАНИЕ РАБОТЫ**

### **Материалы и методы исследования**

Диссертационное исследование было выполнено на кафедре стоматологии детского возраста и ортодонтии ФГБОУ ВО «Самарского государственного

медицинского университета» Министерства здравоохранения Российской Федерации (ФГБОУ ВО СамГМУ Минздрава России) в период с 2020 по 2025 г. (рисунок 1).

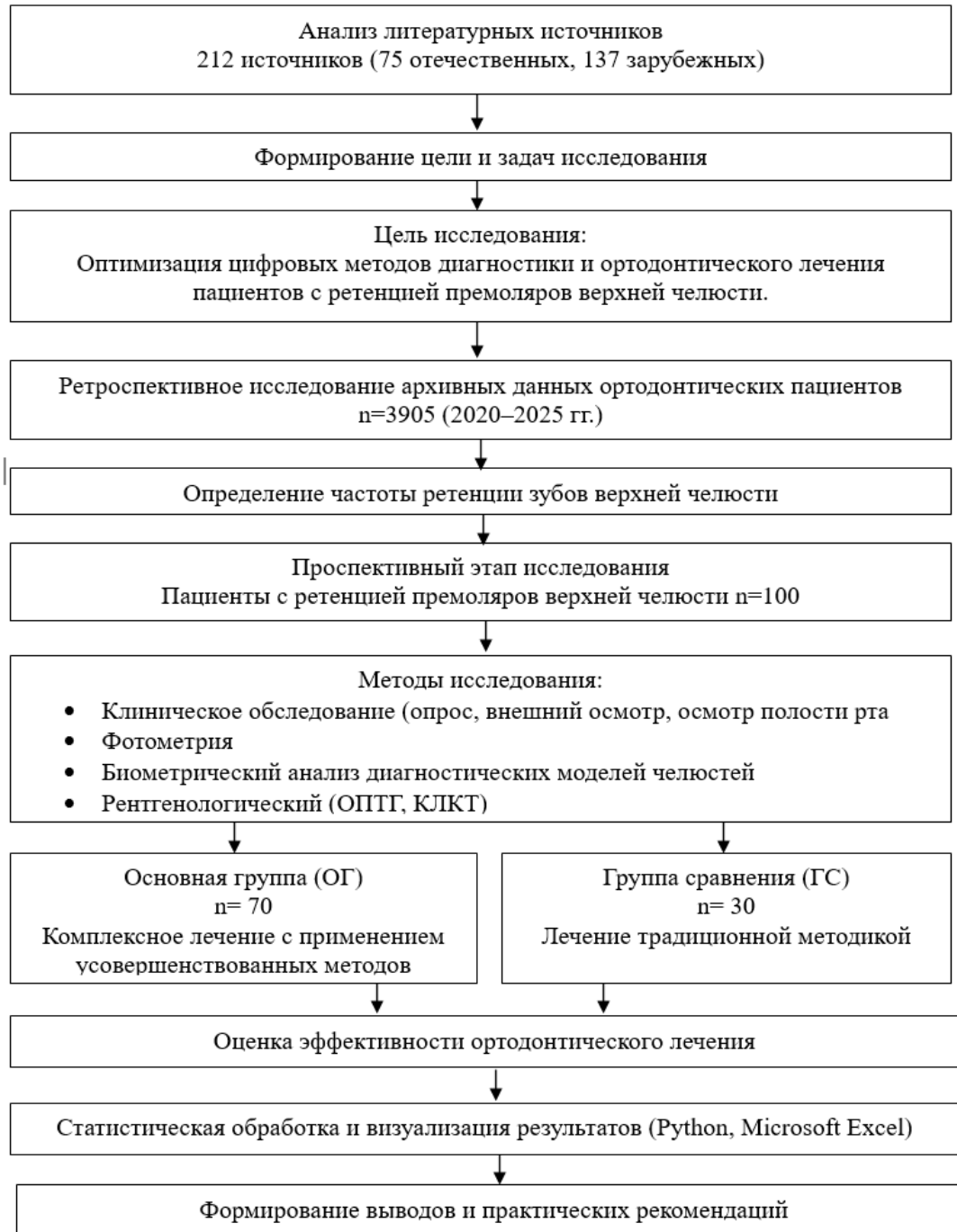


Рисунок 1–Дизайн диссертационного исследования

Проведенное исследование структурно разделено на несколько этапов: первый этап включал анализ литературных материалов, в рамках исследования было изучено 212 источника, в том числе 75 отечественных и 137 зарубежных исследований, в которых рассматривались аспекты эпидемиологии и этиопатогенеза формирования

ретенции постоянных зубов, современные подходы диагностики, лечения и профилактики ретенции, что позволило сформулировать цель и задачи исследования. Особое внимание уделялось работам рецензируемых журналах за последние 10 лет, наличие полнотекстовых версий, соответствие тематике исследования.

Второй этап был направлен на определение частоты встречаемости ретенции зубов на верхней челюсти путем проведения ретроспективного анализа когортных данных 3905 пациентов в возрасте 18-29 лет, обратившихся за ортодонтической помощью, в период с 2020 по 2025 год на клинические базы кафедры стоматологии детского возраста и ортодонтии ФГБОУ ВО «Самарского государственного медицинского университета» Минздрава России.

На третьем этапе исследования было проведено проспективное обследование и лечение 100 пациентов в возрасте от 18–29 лет с ретенцией премоляров верхней челюсти и последующим формированием основной (70 человек) и группы сравнения (30 человек).

Четвертый этап включал в себя общеклинические и специальные методы исследования пациентов.

В ходе пятого этапа было проведено комплексное лечение 100 пациентов с ретенцией премоляров верхней челюсти.

На шестом этапе проводилась оценка эффективности усовершенствованного способа лечения ретенции премоляров верхней челюсти в сравнении с результатами лечения традиционной методикой.

Седьмой этап был посвящен статистической обработке и интерпретации полученных данных с применением языка программирования Python (библиотеки `pandas`, `scipy`, `numpy`, `seaborn`, `matplotlib`); Microsoft Excel использовался для хранения исходных данных и экспорта итоговых таблиц.

Для достижения поставленной задачи по определению частоты распространенности ретенции зубов верхней челюсти проведен ретроспективный анализ архивных данных 3905 пациентов в возрасте 18-29 лет, обратившихся за ортодонтической помощью, в период с 2020 по 2025 год на клинические базы кафедры стоматологии детского возраста и ортодонтии ФГБОУ ВО «Самарского государственного медицинского университета» Минздрава России.

В ходе диссертационного исследования были обследованы и комплексно пролечены 100 пациентов с односторонней ретенцией второго премоляра верхней челюсти, которые методом рандомизации были распределены на две группы: основную (ОГ) и группу сравнения (ГС). Основная группа включала 70 человек, из них мужчин -29, женщин – 41; группа сравнения состояла из 30 человек (мужчин–15, женщин–15). Средний возраст пациентов в основной группе составил 22,00(19,00; 25,00) года, в группе сравнения – 22,00(20,00; 26,00) года.

В рамках проведённого исследования всем пациентам основной группы и группы сравнения была выполнена диагностика ретенции боковой группы зубов верхней челюсти с применением конусно-лучевой компьютерной томографии (КЛКТ) в соответствии с разработанным методом (приоритетная заявка РФ №2025124922). Сущность предложенного подхода заключается в автоматизированном определении ключевых анатомических точек (PS, APS, Bif, SNA, SNP, FPMID, FPMIS, CPA, Mx-Mx) и плоскостей (SpP, Mx plane, SNA-FPMID, SNA-FPMIS) посредством математических алгоритмов, что обеспечивает объективную оценку пространственного положения ретенированного зуба и создаёт надёжную основу для планирования лечебных мероприятий.

Методика определения уровня залегания ретенированного зуба предусматривает построение отрезка от точки CPA до точки пересечения с горизонтальной плоскостью верхней челюсти, которая формируется точками SNA, FPMIS и FPMID на исследуемой стороне челюсти. Далее полученное расстояние систематично разделяется на четыре равноудалённые горизонтальные линии (уровни), что позволяет детализировать вертикальное положение зуба в альвеолярном отростке (рисунок 2).

Для измерения угловых параметров расположения ретенированного зуба формируется угол, одной стороной которого выступает срединная ось ретенированного зуба, а второй стороной –плоскости, проведённые через заданные точки в трёх основных проекциях. Такой подход даёт возможность точно определить пространственную ориентацию зуба, включая его наклон относительно анатомических ориентиров. На основании полученных измерений проводится комплексная диагностика, включающая оценку как уровня расположения, так и степени наклона ретенированного зуба.

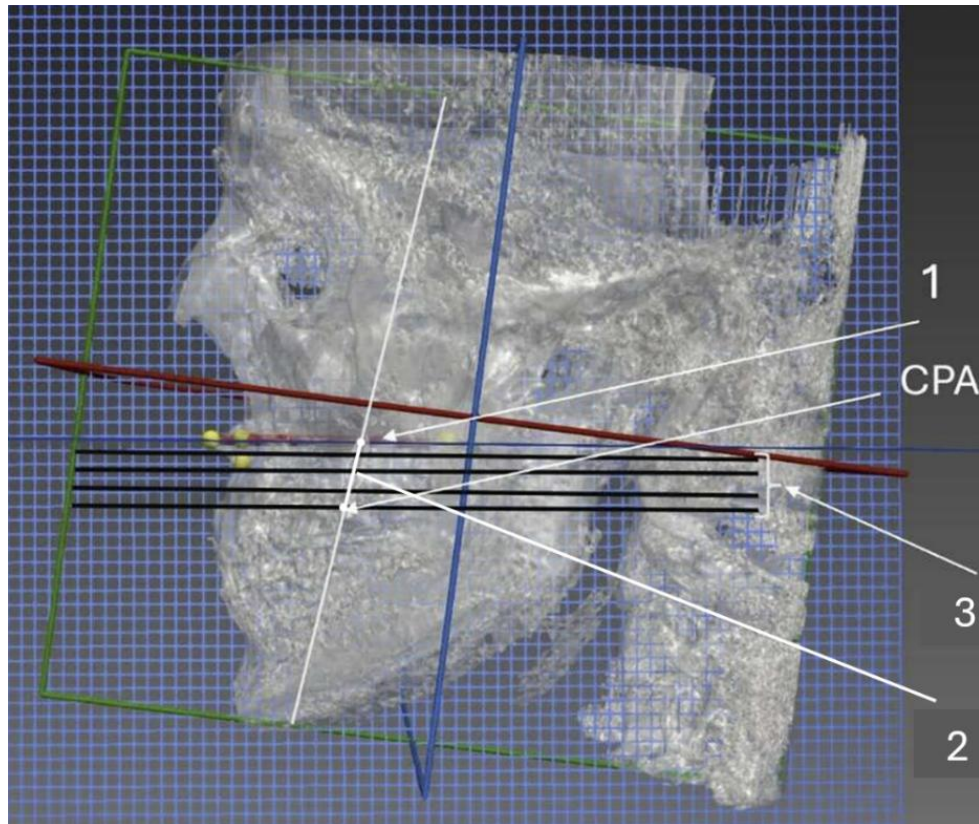


Рисунок 2–Изображение конусно-лучевой компьютерной томограммы лицевого скелета

1–горизонтальная плоскость верхней челюсти, образованная точками SNA- FPMIS et FPMID; 2– отрезок, проведенный через точку CPA до пересечения с горизонтальной плоскостью верхней челюсти, образованной точками SNA- FPMIS et FPMID; 3– горизонтально расположенные линии-уровни, проведенные через равно удаленные точки на отрезке из точки CPA до пересечения с горизонтальной плоскостью верхней челюсти, образованной точками SNA- FPMIS et FPMID

С целью повышения эффективности комплексного лечения пациентов с ретенцией премоляра верхней челюсти нами были разработаны и внедрены «Способ хирургического доступа к ретенированным зубам» (патент РФ № 2742448) и ортодонтический аппарат для дистализации моляров и перемещения ретенированного зуба (патент РФ № 224253).

Всем 70 пациентам основной группы хирургический этап ортодонтического лечения был проведен с применением разработанного нами способа хирургического доступа к ретенированным зубам. Сущность предложенного способа хирургического доступа к ретенированным зубам заключается в следующем: перед хирургическим

обнажением коронок ретенрованных зубов проводили компьютерную томографию пациента. Полученные результаты конвертировались в формат STL, на основе которого создавалась цифровая модель верхнего зубного ряда. Сначала обозначались границы шаблона, в зависимости от анатомического расположения ретенрованных зубов формировалась направляющая ось для шахты хирургического навигационного шаблона, обеспечивая точное направление инструментам при обнажении коронки ретенрованного зуба. Для контроля посадки шаблона во время операции проводилось моделирование смотровых окон в области режущих краев и вестибулярно-окклюзионных поверхностей опорных зубов (рисунок 3).

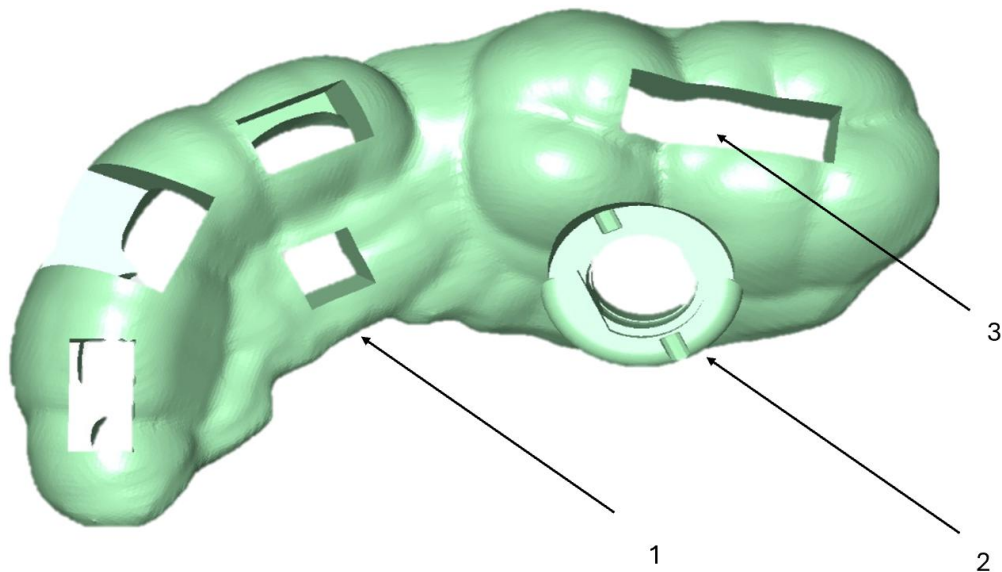


Рисунок 3–Фото цифровой 3D–модели хирургического шаблона пациента  
1 – тело навигационного шаблона, 2–направляющая шахта, 3 – смотровое окно

Такой подход значительно повышает эффективность и безопасность хирургического вмешательства, позволяя минимизировать риски при извлечении зубов и улучшая хирургические результаты. Установка втулки в направляющую шахту осуществлялась с последующей обработкой методом холодной стерилизации.

Во время операции, после инфильтрационной анестезии, навигационный хирургический шаблон устанавливался в полости рта пациента. Удаление фрагмента слизисто-надкостничной ткани осуществлялось через втулку в направляющей шахте шаблона с помощью мукотома. Далее создавалось костное окно с использованием фрез, выстроенных на заранее определённую глубину, после визуализации и

подготовки поверхности коронки ретенрованного зуба фиксировалась ортодонтическая кнопка с помощью жидкотекучего композита.

Для одновременной дистализации моляров и вертикального перемещения ретенрованного зуба, всем пациентам основной группы (70 человек) был установлен разработанный нами ортодонтический аппарат. Ортодонтический аппарат для дистализации моляров и перемещения ретенрованного зуба поясняется графическим материалом на рисунке 4. Предложенный ортодонтический аппарат применялся по следующей методике. Вначале в компьютерной программе осуществлялось сопоставление данных конусно-лучевой компьютерной томографии (КЛКТ) с 3D моделью челюстей пациента. На следующем этапе выполнялось построение направляющих осей для миниимплантатов, строго соответствующих отверстиям для фиксации на опорной площадке навигационного шаблона. После завершения цифрового планирования STL файл шаблона направлялся на 3D печать; далее проводились постпечатная обработка и стерилизация изготовленного шаблона.

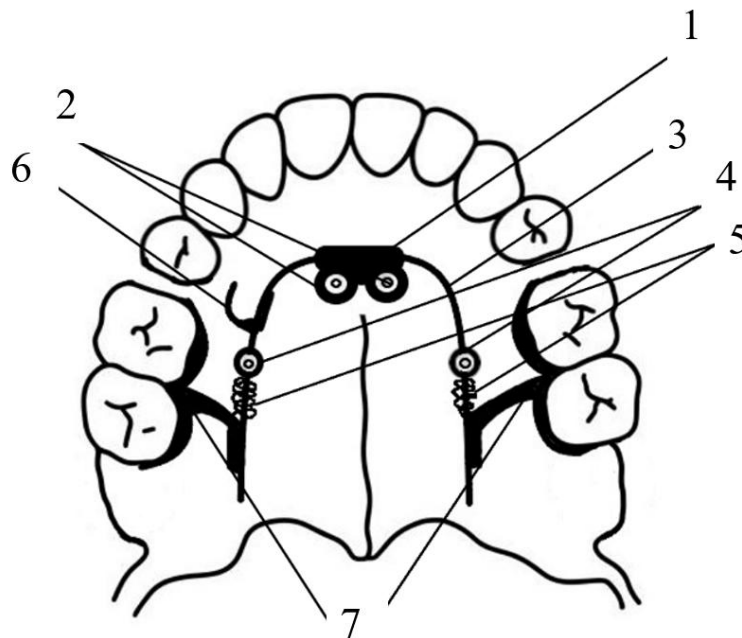


Рисунок 4 - Схема ортодонтического аппарата для дистализации моляров и перемещения ретенрованного зуба

- 1–основание; 2–фиксирующие отверстия для небных миниимплантатов;
- 3–изогнутая по форме зубного ряда стальная дуга диаметром 1,5 мм;
- 4 –цилиндрические фиксаторы; 5–пружины; 6–С-образный крючок;
- 7–опорные лапки, направленные к небной поверхности моляров верхней челюсти.

В ходе хирургического этапа навигационный шаблон фиксировался в ротовой полости на окклюзионных поверхностях опорных зубов. Затем через направляющие отверстия шаблона осуществлялось введение миниимплантатов в твёрдое нёбо. После установки миниимплантатов производилась фиксация основания с изогнутой стальной дугой.

На последующем этапе в проекции коронки ретенированного зуба выполнялась фиксация С-образного крючка, а опорные лапки приклеивались к нёбным поверхностям моляров.

Для достижения перемещения зубов применялось нагнетание давления на опорные лапки посредством активации пружин; при этом сила воздействия регулировалась через цилиндрические фиксаторы. Завершающим этапом являлась припасовка ортодонтического аппарата в полости рта пациента и его фиксация на опорных зубах с использованием композитного цемента Ultra Bandlok (Reliance, США). Для обеспечения вертикального перемещения ретенированного зуба на его коронку устанавливалась брекет кнопка, к которой крепилась эластическая цепочка, второй конец которой соединялся с С-образным крючком.

Анализ результатов исследования и расчет эффективности комплексного лечения пациентов с ретенцией премоляра верхней челюсти проводили с помощью статистических методов, а также методов научно-доказательной медицины.

### **РЕЗУЛЬТАТЫ ИССЛЕДОВАНИЯ И ИХ ОБСУЖДЕНИЕ**

Для решения первой задачи по определению частоты встречаемости ретенции зубов верхней челюсти ретроспективный анализ данных 3905 пациентов в возрасте 18–29 лет, обратившихся за ортодонтической помощью в период с 2020 по 2025 год. В результате исследования была сформирована репрезентативная группа из 717 пациентов, у которых была диагностирована ретенция зубов, среди включенных в исследование, 360 (50,21%) составили женщины со средним возрастом 21,93(4,08), а 357 (49,79%) – мужчины со средним возрастом 22,77 (4.32). В выборке зафиксировано 782 случая ретенции: 514 случаев (65,73%) локализовались на верхней челюсти, 268 случаев (34,27%) на нижней. Общий процент случаев ретенции постоянных зубов в исследуемой группе составил 20,03%.

Наибольшая частота ретенции наблюдается в возрасте 18–21 года и равна 27,62% от общего показателя ретенции в репрезентативной группе, ретенция клыков

составляет в среднем 53,52% среди женщин и 46,9% среди мужчин. Для моляров частота ретенции составляет 2,34% у женщин и 2,33% у мужчин. Ретенция премоляров наиболее часто фиксируется в возрастной группе 22–25 лет, со средней частотой 39,45% у женщин и 44,57% у мужчин. В то же время ретенция резцов встречается в среднем в 5,12% случаев.

В рамках данного диссертационного исследования было осуществлено обследование и проведение комплексного лечения 100 пациентов с односторонней ретенцией верхнего премоляра. Участники были распределены по полу и возрасту с использованием метода рандомизации. Пациенты были разделены на две группы: основная группа состояла из 70 человек (29 мужчин и 41 женщина), тогда как группа сравнения включала 30 человек (15 мужчин и 15 женщин). Средний возраст участников в основной группе составил 22,00 (19,00; 25,00) года, в группе сравнения – 22,00 (20,00; 26,00) года. Все участники исследования сообщали о наличии жалоб, связанных с нарушением непрерывности верхнего зубного ряда и эстетическим дефектом, наблюдаемым при широкой улыбке, по данным 80% опрошенных. Кроме того, 5% пациентов отмечали смещение средней линии зубного ряда, а 5% не высказывали никаких жалоб.

Результаты исследования, проведенного на основании анализа КЛКТ-данных, демонстрируют, что распределение пациентов по уровням залегания ретенированных премоляров не имеет статистически значимых различий при сравнении основной группы и группы сравнения ( $p = 0,893$ ). В основной группе на I уровне выявлено 35 человек (50%), на II уровне – 30 человек (42,86%), а на III- уровне – 5 человек (7,14%). В группе сравнения на I уровне зафиксировано 17 человек (56,67%), на II уровне – 11 человек (36,67%), а на III уровне – 2 человека (6,67%). У пациентов обеих исследуемых групп не было выявлено четвертого уровня залегания зуба. Кроме того, анализ угловых параметров степени залегания премоляров в сагиттальной, коронарной и аксиальной плоскостях подтвердил сопоставимость характеристик: средние значения углов в сагиттальной плоскости для ОГ составило 24,31 (7,49) градусов, а для ГС – 25,39 (8,27) градусов; в коронарной плоскости эти показатели равнялись 7,97 (2,64) для ОГ и 6,40 (2,77) градусов соответственно; в аксиальной плоскости значения составили 80,98 (17,04) и 79,77 (16,46) градусов.

В ходе проведенного исследования была оценена эффективность лечения

пациентов с ретенцией премоляров с использованием общеклинических и специальных методов исследования, включая биометрические измерения по контрольно-диагностическим моделям. Сравнение исходных данных с результатами, полученными после окончания периода ретенции у пациентов в основной группе ( $n=70$ ), продемонстрировало высокую эффективность проведенного лечения, о чем свидетельствуют статистически значимые изменения всех исследованных показателей ( $p<0,001$ ).

В частности, ширина зубного ряда в области премоляров у пациентов основной группы ( $n=70$ ) увеличилась на 2,11 мм и достигла среднего значения 38,01 мм по сравнению с 35,90 мм до начала лечения. Аналогичным образом в области моляров наблюдалось увеличение на 1,67 мм (с 46,09 мм до 47,76 мм). Длина апикального базиса верхней челюсти у пациентов основной группы ( $n=70$ ) также значительно возросла на 5,02 мм, что свидетельствует о создании достаточного пространства для ретенированного зуба.

Кроме того, асимметрия зубного ряда в области премоляров у пациентов основной группы ( $n=70$ ) сократилась на 2,25 мм, а в области моляров – на 2,29 мм, что свидетельствует о практически полной коррекции исходной асимметрии челюсти. Клыково-молярное расстояние на стороне ретенции увеличилось на 2,8 мм, что подтверждает полное устранение пространственного дефицита для премоляра. На интактной стороне суммарное изменение составило 0,56 мм. Таким образом, полученные данные о биометрических параметрах подтверждают высокую эффективность лечения ретенированных премоляров у пациентов основной группы ( $n=70$ ), где наблюдаются значительные улучшения по ключевым показателям, включая увеличение длины апикального базиса, достижение симметрии зубных рядов и клыково-молярного расстояния на обеих сторонах челюсти.

Сравнительный анализ результатов ортодонтического лечения пациентов с ретенцией премоляров верхней челюсти в исследовательских группах продемонстрировал значительное снижение продолжительности активного лечения в основной группе, составившей в среднем 22,4 месяца (стандартное отклонение 1,3 месяца), по сравнению с 28,6 месяцами (стандартное отклонение 1,5 месяца) в группе сравнения. Разница в сроках лечения в 6,2 месяца является статистически значимой ( $p<0,001$ ) и свидетельствует о высокой эффективности предложенного подхода, что

представляет собой сокращение продолжительности лечения на 21,7% у пациентов основной группы (n=70) и пациентов группы сравнения (n=30) (таблица 1).

Таблица 1 – Сроки лечения пациентов основной группы и группы сравнения

Срок лечения	ОГ, мес.	ГС, мес.
Возрастная группа: 18–21 год	21,3 (1,3)	27,5 (1,4)
Возрастная группа: 22–25 лет	22,7 (1,3)	28,6 (1,7)
Возрастная группа: 26–29 лет	23,2 (1,6)	29,8 (1,0)
В целом по группам	22,4 (1,4)	28,6 (1,5)
Различие сроков лечения в группах	6,2 (0,3)	
р - значение	< 0,001	
Примечание: показатели представлены в виде М (SD); р-значение для сравнения сроков лечения между ОГ и ГС вычислялось по непарному t-критерию Стьюдента.		

Сравнительный анализ частоты осложнений в ходе ортодонтического лечения выявил статистически значимое преимущество основной группы по сравнению с группой сравнения ( $p = 0,004$ ). В основной группе зарегистрировано минимальное количество осложнений, общий показатель которых составил 7,14%. Среди них преобладали нарушения фиксации ортодонтических кнопок – у 2 пациентов (2,86%), тогда как постоперационная боль, кровотечение и травма слизистой оболочки наблюдались в единичных случаях (по 1,43% каждый).

В группе сравнения отмечен более высокий уровень осложнений – 33,33%. Наиболее часто встречалось нарушение фиксации ортодонтических кнопок (у 3 пациентов; 10%), постоперационная боль зафиксирована у 2 пациентов (6,67%), остальные виды осложнений имели место в единичных наблюдениях (по 3,33% каждый).

При анализе осложнений, возникших непосредственно на хирургическом этапе лечения, установлено, что в основной группе их доля составила 4,29% от общего числа пациентов, тогда как в группе сравнения данный показатель достиг 16,67%. Положительный исход лечения достигнут у 92,86% пациентов основной группы и у 66,67% пациентов группы сравнения. (таблица 2).

Таблица 2 – Частота осложнений лечения пациентов основной группы и группы сравнения

Тип осложнения	Основная группа		Группа сравнения	
Всего	70 человек		30 человек	
Дистальный наклон коронок моляров	0		1 (3,33%)	
Повреждение ретенированного зуба при его хирургическом обнажении	0		1 (3,33%)	
Нарушение фиксации ортодонтической кнопки	2 (2,86%)		3 (10%)	
Постоперационная боль	1 (1,43%)		2 (6,67%)	
Кровотечение	1 (1,43%)		1 (3,33%)	
Травма слизистой оболочки	1 (1,43%)		1 (3,33%)	
Рецессия десны	0		1 (3,33%)	
Наличие осложнений	Есть	Нет	Есть	Нет
Общий процент осложнений	5 (7,14%)	65 (92,86%)	10 (33,33%)	20(66,67%)
р-значение (наличие осложнений) 0,004				
Примечание: показатели представлены в виде абсолютного числа наблюдений и доли от общего числа пациентов в группе n (%); р-значение приведено для сравнения наличия осложнений между основной группой и группой сравнения и вычислялось по $\chi^2$ -критерию Пирсона				

Таким образом, полученные данные подтверждают высокую клиническую эффективность и безопасность усовершенствованного метода ортодонтического лечения пациентов с ретенцией премоляров верхней челюсти. Эффективность, наблюдаемая в рамках исследования, обосновывает целесообразность внедрения усовершенствованных этапов в стоматологическую практику, предлагая новые возможности для повышения качества ортодонтического лечения пациентов с подобной зубочелюстной аномалии. Полученные результаты подчеркивают значимость продолжения исследований в данной области для оптимизации методов лечения и снижения риска возможных осложнений, обеспечивая более высокий уровень оказания ортодонтической помощи пациентам с ретенированными премолярами.

## ВЫВОДЫ

1. В результате ретроспективного исследования установлено, что частота распространенности ретенции зубов составляет 20,03%. при этом выявлен значимый процент ретенции наблюдается в возрасте от 18 до 21 года (27,62%), наиболее часто ретенции подвержены клыки (53,52% у женщин и 46,9% у мужчин), ретенция премоляров наиболее часто фиксируется в возрастной группе 22–25 лет, со средней частотой 39,45% у женщин и 44,57% у мужчин.

2. Результаты проведенного исследования биометрических показателей зубочелюстной системы у пациентов с ретенцией премоляров верхней челюсти позволили выявить характерный симптомокомплекс морфо-топографических нарушений, связанных с данной аномалией и установить статистически значимое укорочение длины апикального базиса верхней челюсти на 2,6 мм ( $p < 0,001$ ) по сравнению с нормой, отметить выраженную асимметрию зубного ряда: в области премоляров – на 1,4 мм ( $p < 0,001$ ) и на уровне моляров – на 2,6 мм ( $p < 0,001$ ). Кроме того, наблюдалось статистически значимое уменьшение клыково-молярного расстояния на 3,6 мм по сравнению с интактной стороной при уровне значимости  $p < 0,001$ .

3. Предложенный способ диагностики ретенции боковой группы зубов верхней челюсти с использованием цифровых данных конусно-лучевой компьютерной томографии (КЛКТ) позволяет проводить объективную оценку морфо-топографических характеристик ретенированных зубов в 4-х уровнях, характеризуется высокой точностью определения глубины залегания и угловых параметров в трехмерном пространстве.

4. Разработанный и внедренный метод создания хирургического доступа к ретенированным зубам способствует снижению травматичности при хирургическом этапе ортодонтического лечения пациентов с ретенцией премоляра верхней челюсти и позволяет уменьшить частоту осложнений до 4,29 %.

5. Применение ортодонтического аппарата для дистализации моляров и перемещения ретенированного зуба верхней челюсти у пациентов основной группы обеспечило статистически значимую коррекцию зубочелюстных параметров, включающих увеличение значений длины апикального базиса в среднем на 5,02 мм, при значимости  $p < 0,001$ .

6. Оценка эффективности комплексного метода лечения пациентов с ретенцией премоляров верхней челюсти, включающего новый способ создания хирургического доступа в сочетании с ортодонтическим аппаратом для дистализации моляров и перемещения ретенированного зуба, показала снижение частоты различных осложнений до 7,14%, кроме того, отмечено сокращение продолжительности лечения в среднем на 6,2 месяца (при значимости  $p < 0,001$ ) по сравнению с традиционным подходом.

### **ПРАКТИЧЕСКИЕ РЕКОМЕНДАЦИИ**

1. В клинической практике для диагностики при планировании ортодонтического лечения пациентов с ретенцией премоляров верхней челюсти рекомендуем применять предложенный способ диагностики ретенции боковой группы зубов верхней челюсти по данным конусно-лучевой компьютерной томографии.

2. Для повышения безопасности и эффективности хирургического этапа комплексного лечения необходимо применять предложенный способ создания хирургического доступа к ретенированным зубам, что позволит достичь высокой точности навигации и значительно уменьшит риск возникновения интраоперационных и постоперационных осложнений.

3. Для создания необходимого пространства в зубном ряду и прорезывания ретенированного зуба, рекомендуется применять предложенный нами аппарат для дистализации моляров, что способствует получению пространства для прорезывания и эффективному перемещению ретенированного зуба в требуемое положение в зубном ряду, что повышает результат ортодонтического лечения.

### **Перспективы дальнейшей разработки темы**

Перспективы развития исследования направлены на создание инновационных решений в ортодонтии, включают разработку современных конструкций ортодонтических аппаратов с применением цифровых технологий. Расширение методов цифровой диагностики путем применения дентальных 3D-сканеров и систем на основе искусственного интеллекта позволит повысить качество планирования ортодонтического лечения. Создание индивидуальных комплексных протоколов ортодонтического лечения позволит обеспечить более эффективные и персонализированные результаты лечения.

### Список работ, опубликованных по теме диссертации

1. **Попов Н. В., Щукина И. Ю., Еропкина А. О. Особенности современных методов лечения пациентов с ретенцией зубов (обзор литературы) //Аспирантский вестник Поволжья. – 2021. – Т. 21. – №. 1-2. – С. 74-81.**

2. Щукина, И. Ю. Использование цифровых технологий в планировании операционного доступа к ретенированным зубам / И. Ю. Щукина, А. А. Мухина // Аспирантские чтения - 2022: Молодые ученые - медицине. Технологическое предпринимательство как будущее медицины : Сборник материалов Всероссийской научно-практической конференции с международным участием, Самара, 23 ноября 2022 года. – Самара: ООО "Полиграфическое объединение "Стандарт", 2023. – С. 345-347. – EDN ZGIGSW.

3. **Ищенко Е.А., Попов Н. В., Щукина И. Ю. Антропометрические показатели пациентов с односторонней ретенцией клыка верхней челюсти // Институт стоматологии. 2023. № 4 (101). С.50–51.**

4. Щукина, И. Ю. Определение положения ретенированных клыков верхней челюсти с помощью панорамной рентгенографии и конусно-лучевой компьютерной томографии / И. Ю. Щукина, А. А. Мухина // Аспирантские чтения - 2023: молодые ученые - медицине. Приоритетные направления науки в достижении технологического суверенитета : Сборник материалов Всероссийской научно-практической конференции с международным участием, Самара, 25 октября 2023 года. – Самара: ООО "Полиграфическое объединение "Стандарт", 2024. – С. 421-423. – EDN WHTFCM.

5. **Хамадеева А.М., Попов Н.В., Баймуратова Л.Р., Щукина И.Ю., и др. Возможности оптимизации оказания лечебно-профилактической стоматологической помощи детскому населению г.о. Чапаевск с использованием SWOT-анализа. Российская стоматология. 2025;18(2): 39-44.**

### Патенты по теме диссертации

1. Патент RU 2742448 С1 Российская Федерация, МПК А61С 5/85 (2017.01), А61С 7/02 (2006.01), А61С 8/00 (2020.08). Способ хирургического доступа к ретенированным зубам : заявка № 2020119213, 03.06.2020 : опубл. 05.02.2021 / Е. А. Ищенко, Н. В. Попов, Д. А. Трунин [и др.]. – Бюл. № 4. – 6 с.

2. Патент № 224253 U1 Российская Федерация, МПК А61С 7/00 (2024.01). Ортодонтический аппарат для дистализации моляров и перемещения ретенированного зуба : № 2023130923 : заявл. 22.11.2023 : опубл. 19.03.2024 / И. Ю. Щукина, Н. В. Попов, А. В. Колсанов [и др.]. – 4 с. : ил. – EDN RSDRUD.